


くびのリンパ節の腫れ



くびにはリンパ節が片側で70~80個あります

リンパ腺 (セン) ではありません
正確にはリンパ節 (セツ) と言います
体の免疫 (外から入ってきた異物への対応) に重要な役割を果たしています

超音波エコー
血液検査
必要に応じて細胞診をします



くびのリンパ節が腫れた

触ると痛い

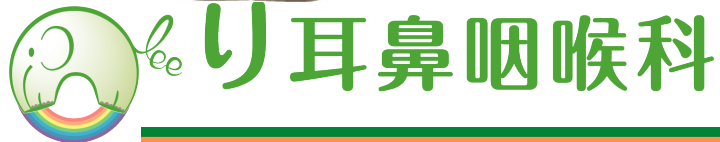炎症性の可能性が高いです

触っても痛くない

炎症が軽度の場合や慢性的なリンパ節炎の場合などでも痛くないことがあります

悪性リンパ腫

ガンのリンパ節転移



lee 耳鼻咽喉科

くびのリンパ節の腫れ (炎症性)

痛みがあれば、まず炎症性の可能性が高いです

炎症性の中で最も注意が必要です
肺結核の合併がなければ、隔離をする必要はありません

局所的な炎症

風邪などのウイルスによる炎症
虫歯
扁桃炎、咽頭炎

結核性リンパ節炎

亜急性壊死性リンパ節炎

小児で高熱があれば
川崎病も考える必要
があります

くびのリンパ節の腫れ (悪性リンパ腫)

大きく腫れても痛くなりません
脇の下や足の付け根のリンパ節が腫れることもあります

年単位に大きくなる
リンパ腫 (低悪性)

月単位に大きくなる
リンパ腫 (中悪性)


週単位に大きくなる
リンパ腫 (高悪性)

疑われた場合、
入院の上、リンパ節
を摘出して病理検査
をする必要があります



くびのリンパ節の腫れ (ガンの転移)

くびのリンパ節転移の
90%は頭頸部癌です
喫煙歴、飲酒歴ある
方は要注意です



のどの症状は全くないまま進行して
くびのリンパ節が腫れて発見されることもあります

